

HEADGEAR'İN SÜRMEMİŞ ÜST İKİNCİ MOLARLAR ÜZERİNDEKİ ETKİSİ

Yrd. Doç. Dr. Tülin Uğur TANER*
Dr. Pınar SAATÇI**
Prof. Dr. Aslı TELLİ*
Dr. Gülsün KARABULUT***
Prof. Dr. Ata AKSOY*

ÖZET: Bu çalışmada, sürekli üst birinci azı dişinin kombine headgear ile distalizasyonunun sürmemiş üst ikinci büyükazı dişi üzerindeki etkisinin incelenmesi amaçlanmıştır. Araştırma grubu yaş ortalamaları 12.6 yıl olan 8 kız 3 erkek toplam 11 bireyden oluşmuştur. Bu bireylerden tedavi öncesi ve tedavi sonrası alınan lateral sefalometrik filmler üzerinde çizimler yapılmış ve üst birinci ve ikinci molar dişlerin konumları Frankfurt Horizontal (FH) ve Pterygoid Vertikal (PTV) rehber düzlemlerine göre açısal ve boyutsal olarak değerlendirilmiştir. Ortalama 11 aylık kombine headgear kullanımı sonucunda üst birinci büyükazı dişi distale hareket etmiş ve aksiyel eği-minde önemli bir değişiklik olmadığı görülmüştür. Sürmemiş üst ikinci büyükazı dişi ise distal yönde yer değiştirmenin yanı sıra, kronu distal, kökü mezial yönde olmak üzere distale eğilmiştir.

Anahtar Kelimeler: Kombine headgear, üst ikinci molar dişler.

SUMMARY: THE EFFECT OF COMBINED HEADGEAR ON UNERUPTED SECOND MOLARS. The purpose of this study is to evaluate the effect of distalization of the upper first molar on unerupted upper second molar teeth. The sample consisted of 8 girls and 3 boys, a total of 11 individual with a mean age of 12.6 years. On pretreatment and posttreatment cephalometric radiographs, the position of the upper first and second molar teeth were measured according to the Frankfurt Horizontal and Pterygoid Vertical Planes. After a mean treatment time of 11 months with combined headgear, upper first molar teeth showed a bodily distal movement whereas unerupted upper second molar teeth tipped distally with crown distal, root mesial direction.

Key Words: Combined headgear, upper second molar teeth.

GİRİŞ

Sınıf 2 maloklüzyonların tedavisinde kombine headgear kullanımı hakkında yapılan araştırmalar literatürde geniş yer tutmaktadır. İlk kez Kingsley (1) protrüze üst keserleri düzeltmek için yaptığı bir apareyle ortodontide extraoral kuvvetten yararlanmıştı. 1800'lerin sonlarına rastlayan bu çalışmalardan sonra extraoral apareyler 50 yıl kadar hemen hemen hiç kullanılmamış, özellikle Kloehn (2)'in çalışmalarıyla yeniden gündeme gelmiş ve bu apa-

reylerin kullanımı bilimsel bir temele oturmuştur. Günümüzde gerek erken süt dişi kayıpları gerekse kalıtsal faktörlere bağlı olarak ortaya çıkan Sınıf 2 molar ilişkisinin düzeltilip, dental arklardaki oklüzal uyumsuzlukların giderilmesinde headgear kullanımı en geçerli tedavi yöntemlerinden biri olarak kabul edilmiştir. 1971 yılında Armstrong (3) üst 1. molar distalizasyonunda en etkili extraoral apareyin "kombine headgear" olduğunu, tedavi objektifi üst 1. moların paralel distal hareketiyse, kuvvet bileşkesinin dişin rezistans merkezinden geçmesi ve oklüzal düzleme paralel olması gerektiğini, apareyin hasta tarafından günde en az 12-14 saat kullanılmasının zorunlu olduğunu vurgulamıştır. Araştırmacı, ayrıca "kombine headgear"ın hasta tarafından kullanımının diğer headgear tiplerine göre daha rahat olduğunu, bu nedenle hasta kooperasyonunun arttığını, ancak kooperasyonun iki aylık aktif tedaviden sonra yavaş yavaş kaybedildiğini savunmuştur.

Extraoral apareylerin türüne, diş kollarının uzunluğuna, iç ve dış kollar arasındaki açığa göre üst 1. büyük azı dişinde oluşacak hareket türü farklı olacaktır. Armstrong (1971) (3), Jacobson (1979) (4) Teuscher (1986) (5), Kubein (1984) (6), Dermault (1986) (7) gibi araştırmacılar, molarlarda saf translasyon hareketi istendiğinde kombine headgear'ın kullanılması gerektiğini belirtmişlerdir.

Son yıllarda Sınıf 2 maloklüzyon tedavisinin ayrılmaz bir parçası olan headgearlerin bazı yan etkileri olup olmadığını inceleyen çalışmalar yapılmıştır. Distalize edilen dişin distal kökünde rezorbsiyon (8), deri lezyonları ve saç dökülmesi (9), ağız içi ve dışı yaralanmalar (10, 11) gibi bazı istenmeyen yan etkileri literatürde bildirilmiştir.

Araştırmamızın amacı kombine headgear etkisi ile sürmemiş ikinci azı dişlerinde oluşabilecek sürme yön değişikliğinin ve distal yöndeki hareketin saptanmasıdır.

GEREÇ VE YÖNTEM

Araştırmamız Hacettepe Üniversitesi Diş Hekimliği Fakültesi Ortodonti Kliniği'ne başvuran 8 kız, 3 erkek 11 birey üzerinde yürütüldü. Sürekli üst birinci büyükazı dişinin kombine headgear ile distalizasyonunun, sürmemiş üst ikinci büyükazı dişi üzerindeki etkisinin incelenmesi amacıyla planlanan bu çalışmada, yaş ortalaması 12.6 yıl olan toplam 11 bireyin tedavi öncesi ve ortalama 11 ay sonrasında elde edilen 22 profil uzak röntgen filminde yapılan çeşitli açısal ve boyutsal ölçümleri değerlendirildi.

* H.Ü. Dişhekimliği Fakültesi Öğretim Üyesi.
** İzmir Eğitim Diş Hastanesi, Eğitim Ortodonti Kliniği.
*** Serbest Ortodontist.

Araştırma kapsamına alınan bireylerin altısı iskeletsel Sınıf 1, beşi ise iskeletsel Sınıf 2 maloklüzyon göstermekte olup, dikey yöndeki büyüme ve gelişmeleri normaldi. Bireylerin hiçbirinde üst ikinci molar dişler sürmemişti. Yapılan periapikal ve panoramik radyografi incelemelerinde üst ikinci moların oklüzal seviyesi birinci molar dişin servikal seviyesinde ve kök gelişimleri Nolla (12) sınıflamasına göre 7. dönemde idi. Molar ilişkisi ise tam Sınıf 2 ile başbaşa arasında değişmekteydi.

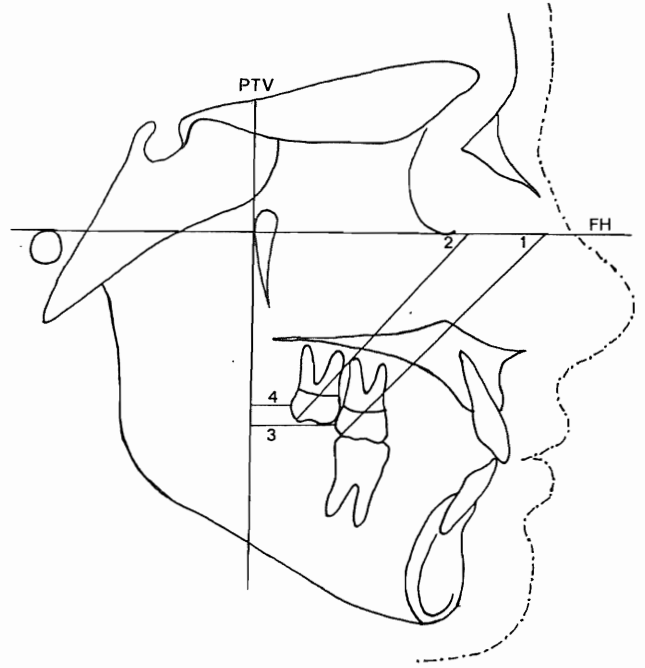
Çalışma grubumuzda sadece üst birinci molar dişler bantlandı ve ağız dışı kuvvet bir yüz arkı aracılığı ile ağız içi tüpleri üzerine uygulandı. Kombine headgear molar distalizasyonu amacıyla Armstrong (3), Graber (13) ve Merrifield (14) gibi araştırmacıların önerdiği yöntemle, ortodontik kuvvetin yönü molar dişlerin direnç merkezlerinden geçecek şekilde, dış arkın kolları açılarak ve boyu da birinci molar kronu distal yüzeyi seviyesinde bitecek şekilde kısaltılarak uygulandı.

Headgear ile ortopedik etki yaratmamak amacı ile kuvvet şiddeti simetrik olarak her bir molar dişe 250-300 gr. olacak şekilde ayarlandı ve apareyleri hastaların günde 20 saatin üzerinde kullanmaları istendi. Bireyler aylık periyodlarla kontrole çağrıldı, kuvvet yönü ve miktarı ayarlandı. Headgear üst birinci molarlar Sınıf 1 ilişkiye gelinceye kadar kullanıldı. Hastaların ortalama tedavi süresi 11 aydı.

SEFALOMETRİK ÇALIŞMA

Tedavi başlangıcı ve ortalama 11 aylık tedavi sonunda alınan toplam 22 adet lateral sefalogram değerlendirildi. Bu filmler, olguların FH düzlemleri yere paralel baş konumu ayarlanıp, film ve ışın kaynağı arası mesafe standart olacak şekilde bilinen yöntemlerle elde edildi. Bu filmler üzerinde Ricketts'in (15) sefalometrik analizinde kullanılan FH (Frankfurt Horizontal) ve PTV (Pterygoid Vertikal) rehber düzlemleri çizilerek, üst birinci ve ikinci sürekli büyükazı dişlerinin tedavi başı ve bitimindeki konumları açısal ve milimetrik olarak değerlendirildi (Şekil 1).

Maksiller sürekli birinci ve ikinci büyükazı dişinin kombine headgear ile tedavi öncesi ve sonrası konumundaki değişikliklerin saptanmasında bu dişin distobukkal kusp ucu ile, kronunun servikaldeki meziodistal olarak orta noktasını birleştiren doğrunun FH düzlemi ile yaptığı açıdan yararlanıldı. Bu açılar üst birinci büyükazı için U6FH açısı, üst ikinci büyükazı için U7FH açısı olarak adlandırıldı. Aynı dişlere ait distal yöndeki hareket miktarları ise her iki dişte de kronun en distalinin PTV'ye olan dikey uzaklığı olarak ölçüldü. Bu ölçümler de sürekli birinci büyükazı dişi için U6PTV (mm), ikinci büyükazı dişi için ise U7PTV (mm) olarak adlandırıldı.



Şekil 1: 1- Üst birinci büyükazı inklınasyonu (U6FH°), 2- Üst ikinci büyükazı inklınasyonu (U7FH°), 3- Üst birinci büyükazının PTV'ye uzaklığı (U6PTV mm), 4- Üst ikinci büyükazının PTV'ye uzaklığı (U7PTV mm).

İSTATİSTİKSEL DEĞERLENDİRME

İstatistiksel değerlendirmeler Systat paket programı ile yapıldı. Sürekli birinci ve ikinci büyükazı dişlerinin tedavi başlangıcı ile 11 aylık kombine headgear uygulaması sonundaki aksiyel eğim ve meziodistal yöndeki konumlarına ait ortalama, standart sapma, min. & max. değerleri hesaplandı. Tedavi başlangıcı ve headgear kullanım süresi sonunda elde edilen ölçümler arası farkın önem kontrolü non-parametrik Wilcoxon testi ile yapıldı. Üst birinci ve ikinci sürekli büyükazı dişlerinin distalizasyon miktarları ve aksiyel eğimlerdeki değişiklikler arasında bir korelasyon olup olmadığı da Pearson korelasyon analizi ile belirlendi.

BULGULAR

Wilcoxon testi sonuçlarına göre;

Üst sürekli birinci büyükazı dişinin aksiyel eğimi tedavi başlangıcı ile headgear tedavisi sonunda istatistiksel olarak önemli bir fark göstermedi ($p>0.05$) (Tablo 1a).

Buna karşın üst sürekli ikinci büyükazı dişinin tedavi başlangıcı ve headgear tedavisi sonuna ait aksiyel eğimlerinin ortalamaları arasındaki fark, istatistiksel olarak önemli bulundu ($p<0.01$) (Tablo 1b).

Tablo 1a: Üst birinci büyükazı eğimi (U6FH°) (n: 11).

	X	SD	p
Tedavi Öncesi	52.836	7.934	0.062
Tedavi Sonrası	46.227	7.926	

Tablo 1b: Üst ikinci büyükazı eğimi (U7FH°) (n: 11).

	X	SD	p
Tedavi Öncesi	45.209	8.691	0.004
Tedavi Sonrası	37.891	8.938	

Üst birinci büyükazı dişinin distal yönde PTV düzlemine olan dikey uzaklığının tedavi başlangıcı ve headgear tedavisi sonunda elde edilen ortalamaları arasındaki fark $p<0.05$ düzeyinde istatistiksel olarak önemli bulundu (Tablo 1c).

Üst ikinci büyükazı dişinin tedavi başlangıcı ve tedavi sonrası PTV düzlemine olan dikey uzaklığına ait ortalamalar arası farkın da $p<0.01$ düzeyinde önemli olduğu görüldü (Tablo 1d).

Tablo 1c: Üst birinci büyükazının PTV'ye uzaklığı (U6PTV mm) (n: 11).

	X	SD	p
Tedavi Öncesi	-11.973	3.789	0.018
Tedavi Sonrası	-9.255	4.146	

Tablo 1d: Üst ikinci büyükazının PTV'ye uzaklığı (U7FH mm) (n: 11).

	X	SD	p
Tedavi Öncesi	-5.5	2.028	0.008
Tedavi Sonrası	-2.191	2.595	

Yapılan Pearson korelasyon analizi sonucunda tedavi başlangıcı ve tedavi sonu üst birinci ve ikinci büyükazı dişlerinin açısız ölçüm ortalamalarının farkları arasında orta derecede bir korelasyonun varlığından söz edilebilir ($r=0.625$, $p<0.05$) (Tablo 2a), milimetrik ölçümleri arasında ise kuvvetli bir korelasyon saptandı ($r=0.798$, $p<0.01$) (Tablo 2b).

Tablo 2a: Üst birinci ve ikinci büyükazının eğim farkları arasındaki korelasyon katsayısı (r) (n: 11).

Değişken	U7PTV (°)
U6PTV (°)	0.625*

* $p<0.05$ düzeyinde önemli

Tablo 2b: Üst birinci ve ikinci büyükazının distalizasyon farkları arasındaki korelasyon katsayısı (r) (n: 11).

Değişken	U7PTV (mm)
U6PTV (mm)	0.798*

* $p<0.01$ düzeyinde önemli

Bu bulguları kısaca özetleyecek olursak;

11 aylık kombine headgear tedavisi sonunda üst birinci büyükazı dışında ortalama 2.7 mm.'lik, ikinci büyükazı dışında de ortalama 3.3 mm.'lik distale hareket gözlenmiştir.

Üst birinci büyükazı dışında tedavi başlangıcı ve sonu aksiyel eğimler arası fark önemsiz iken ($p>0.05$), ikinci büyükazı dışında bu fark önemli bulunmuştur ($p<0.01$). Birinci büyükazı dişi daha paralel hareket ederken, ikinci büyükazı dişinin kronunda daha fazla distale doğru eğilme saptanmıştır. Birinci ve ikinci büyükazı dişinin distale eğim değişiklikleri arasında bir korelasyon gözlenirken, distale doğru yer değiştirme miktarları arasında ise kuvvetli bir korelasyon olduğu izlenmiştir.

TARTIŞMA

Üst dental arkta birinci büyükazı dişinin distalizasyonunda en etkin yöntemlerden biri straight-pull ya da kombine headgear kullanımınıdır (3, 4, 13, 14, 16, 17, 18). Saf molar distalizasyonu elde edebilmek için bizim çalışmamızda da tercih edilen yöntem kombine headgear olmuş ve aparey elden geldiğince kuvvet bileşkesi üst birinci büyükazı dişinin rezistans merkezinden geçecek şekilde ayarlanmıştır.

Baolock (16) molar distalizasyonu için uygulanan kuvvetin 250-500 gr. olması gerektiğini belirtirken, Graber (13) maksimum 400 gr. kuvvet uygulanması şartını belirtmektedir. Ricketts (15) de 500 gr. üzerindeki kuvvetlerin ortopedik etki yaratacağını ve 200-300 gr. gibi hafif kuvvetlerle molarların distalize edilebileceğini belirtmiştir. Ayrıca headgear'in en az 12-14 saat kullanılması gerektiği ve süre arttıkça daha kısa sürede molar dişte hareket olacağı savunulmuştur (3, 14, 15, 19, 20, 21). Bu görüşler doğrultusunda hastalara headgear 20 saatten az olmak suretiyle taktırılmıştır.

Araştırmamızda kombine headgear etkisiyle üst birinci büyükazı dişinde distal yönde önemli bir yer değişimi saptanırken, bu dişin aksiyel eğiminde önemli bir değişiklik olmadığı görülmüştür. Meydana gelen distal yönde ki -6.6 derecelik eğilme istatistiksel olarak önemsiz bulunmuştur ($p>0.05$). Bu bulgular Ringsberg (22), Tezcan (23) ve Erdoğan'ın (24) bulguları ile uyumludur. Sürmemiş ikinci büyükazı dişinde ise birinci azı dişine uygulanan kombine headgear etkisi ile kronu distal, kökü mezial yönde olmak üzere aksiyel eğimde önemli değişiklik saptanmıştır. Bunun sebebini şu şekilde açıklayabiliriz;

Bilindiği gibi ortodontik diş hareketi sırasında kuvvetin uygulanma doğrultusu, kuvvet miktarı, yönü ve uygulanma noktası hareketin tipini belirlemektedir (25). Eğer kuvvetin doğrultusu dişin direnç merkezinden geçecek olursa, dişte translasyon, direnç merkezinin altından geçecek olursa kronu distale doğru hareket eder şekilde saat yönünde eğilme, direnç merkezinin üzerinden geçecek olursa da saat yönünün tersi yönde bir eğilme hareketi ortaya çıkacaktır.

Üst birinci büyükazı dişinin direnç merkezi yani bu dişin saf translasyon hareketi yapmasını sağlayan ve yönü önemli olmaksızın kuvvet vektörünün içinden geçtiği noktanın yeri Dermault ve ark. (7), Burstone (26), Worms, Isaacson, Spiedel (27) ve Teuscher (28) gibi araştırmacılara göre bu dişin trifurkasyon bölgesi olarak belirtilmiştir.

Çalışmamızda üst birinci büyükazı dişine uygulanan kuvvetin yönü ve doğrultusu, dişe translasyon hareketi verecek şekilde bu prensipler göz önünde tutularak ayarlanmıştır. Sonuçta bu dişte paralele çok yakın bir hareket meydana gelmiştir. Ancak sürmemiş olan ikinci büyükazı dişine kuvvet, birinci büyükazı dişinin kökü hizasında, ikinci büyükazı dişinin kronunun mezialinde muhtemel tek bir noktadan distale itme kuvveti şeklinde yansımıştır. Böylece dişin kronunun oklüzö-mezialinden uygulanan kuvvet etkisiyle bu dişte kontrolsüz bir eğilme hareketi ortaya çıkmıştır.

Araştırmamız sonuçlarına göre ikinci büyükazıda eğilme hareketinin yanısıra, distal yönde yer değiştirme de oldukça belirgin görülmüştür. Bunun bir sebebi henüz kök gelişiminin sadece 1/3'ü tamamlanan bu dişte, birinci büyükazı dişine uygulanan kuvvetin etkisiyle, hareketin daha kolay meydana gelmiş olması olabilir. Diğer bir sebebi de PTV düzlemine olan uzaklık, bu dişin kronunun sadece en distal noktasının dikey uzaklığı olarak alındığında, devrilme hareketi yapan bu dişte birinci büyükazı dişine göre distal noktanın daha distalde yer alması da olabilir. Araştırma sonuçlarımız birinci büyükazı dişinde distalizasyon elde etmek amacı ile uygulanan kombine headgear'in sürmemiş ikinci büyükazı dişinde de distal yönde bir harekete neden olduğunu, ancak bunun daha çok devrilme hareketi şeklinde ortaya çıktığını göstermiştir.

Kısıtlı sayıda hasta ile gerçekleştirilmiş de olsa bu çalışmamız ikinci büyükazı dişinde meydana gelen ilk değişikliklerle ilgili bir bilgi vermektedir. Ancak bu dişlerin indifa ettikten sonraki konumlarının da değerlendirilmesinin gerektiğine inanmaktayız. Headgear uygulanmış ve hiçbir tedavi görmemiş bireylerde sürmemiş ikinci büyükazı dişlerinin dental arkta sürdükten sonraki konumlarının karşılaştırılması çalışmamızın ikinci aşamasını oluşturacaktır.

YARARLANILAN KAYNAKLAR

- 1- Kingsley NW. Treatise on oral deformities as a branch of mechanical surgery. NY Appleton, 1880 In: Proffit WR, Fields HW (eds). Contemporary Orthodontics. The CV Mosby Company St Louis Toronto London, 1986.
- 2- Kloehn SJ. Guiding alveolar growth and eruption of teeth to reduce treatment time and procedure, a more balanced denture and face. Angle Orthod 17: 33, 1947. In: Teuscher U Appraisal of growth and reaction to extraoral anchorage. 89: 113-121, 1986.
- 3- Armstrong MM. Controlling magnitude direction and duration of extraoral force. Am J Orthod 59: 217-243, 1971.
- 4- Jacobson A. A key to understanding of extraoral forces. Am J Orthod 75: 381-386, 1979.
- 5- Teuscher U. Appraisal of growth and reaction to extraoral anchorage. Am J Orthod 89: 113-121, 1986.
- 6- Kubein D, Jager A, Bormann V. Kloehn headgear force analysis. J Clin Orthod 18: 882-889, 1984.
- 7- Dermault LR, Kleutghen JPJ, De Clerck HJJ. Experimental determination of the center of resistance of the upper first molar in a macerated, dry human skull submitted to horizontal direction. Am J Orthod 90: 29-36, 1986.
- 8- Langford SR, Sims MR. Upper molar root resorption because of distal movement, Report of a case: Am J Orthod 79: 669-679, 1981.
- 9- Telli AE, Enacar A, Saatçi (Biberici) P. Kombine headgear kullanımı ile birlikte görülen "alopecia areata". Türk Ortodonti Dergisi 3: 157-158, 1990.
- 10- Samuels RHA. A review of orthodontic face bow injuries and safety equipment. Am J Orthod 110: 269-272, 1996.
- 11- Holland GN, Wallace DA, Monding BJ, Cole SH, Ryan SJ. Severe ocular injuries from orthodontic headgear. J Clin Orthod 19: 819-822, 1985.
- 12- Nolla CM. The development of the permanent teeth. J Dent Child 27: 254-266, 1960.
- 13- Graber TM. The role of upper second molar extraction in orthodontic treatment. Am J Orthod 11: 5, 1955.
- 14- Merrifield LL, Cross JJ. Directional forces. Am J Orthod 57: 435-464, 1970.

- 15- Ricketts RM, Bench RW, Gugino CF, Hilgers JJ, Schulhof RJ. Bioprogressive therapy. Rocky Mountain Orthodontics, Denver, 1979.
- 16- Baulock I, Paulsen A. Occipital anchorage for distal movement of the maxillary molars. Acta Odont Scand 24: 307-325, 1966.
- 17- Mosmann WH. Diagnosis and treatment with occipital anchorage. Am J Orthod 42: 2, 1956.
- 18- Poulton DR. The influence of extraoral traction. Am J Orthod 53: 8-18, 1967.
- 19- Aran İ, Uras E, Hürmeýdan H. Ortodontik tedavide ağız dışı kuvvetlerin uygulanmasında "servikal headgear"den de yararlanılması. HÜ Dişhekimliği Fakültesi Dergisi 2: 198-210, 1978.
- 20- Aytan S, Yukay F, Çiğer S. Ağız dışı kuvvetlerin ortodontide uygulanması, "Headgear"ler. HÜ Dişhekimliği Fakültesi Dergisi 1: 109-122, 1977.
- 21- Profitt WR, Fields HW. Contemporary Orthodontics. The CV Mosby Company St Louis Toronto London, 1986.
- 22- Ringsberg QM, Butts WC. A controlled cephalometric evaluation of single arch cervical traction therapy. Am J Orthod 57: 179-85, 1970.
- 23- Tezcan S, Yiğit MD, Enacar A. Sabit ve müteharrik ağız dışı kuvvetler uygulanarak üst altı yaş dişinin distalizasyonundan elde edilen sonuçların karşılaştırılması. Türk Ortodonti Dergisi 2: 1-11, 1989.
- 24- Erdoğan E. Manyetik kuvvetler yardımı ile üst birinci molar distalizasyonunun incelenmesi. Doktora Tezi, 1990.
- 25- Smith RJ, Burstone CJ. Mechanics of tooth movement. Am J Orthod 85: 294-307, 1984.
- 26- Burstone CJ. Biomechanics of tooth movement. In: Kraus BS, Riedel RA (eds). Vistas in Orthodontics, Philadelphia Lea and Febiger, pp 197-213, 1962.
- 27- Worms FW, Isaacson RJ, Speidel TM. A concept and classification of centers of rotation and extraoral force systems. Angle Orthod 43: 384-401, 1973.
- 28- Teuscher U. A growth-related concept for skeletal Class 2 treatment. Am J Orthod 74: 258-275, 1978.

YAZIŞMA ADRESİ:

Dr. Tülin Uğur TANER
Hacettepe Üniversitesi
Dişhekimliği Fakültesi
Ortodonti Ana Bilim Dalı
06100 Ankara - TURKEY